

APRESENTAÇÃO DE CASO

Perfusão em Adultos com Canulação da Artéria Carótida Comum.

Bhudia SK, Vohra HÁ, Hassan A, Abid Q.

Dep. Cirurgia Cardiorácica—Hospital Universitário de Norte Staffordshire Trust, Reino Unido.

Originalmente publicado em J Cardiothorac Surg, mediante “Open Access” licença.

Tradução do original: Maria Helena L. Souza & Decio O. Elias

ABSTRACT

Redo operations represent a challenge to the surgical and perfusion teams, due to the necessity of reutilize vessels previously cannulated to perform cardiopulmonary bypass. Adherences of the ascending aorta e right ventricular anterior wall to the posterior wall of sternum, frequently constitute additional difficulties which can be bypassed by the use of peripheral cannulation to establish cardiopulmonary bypass before sternal opening. This routine nssiditbadstateinfospeller avoided severe hemorrhage and contributes to make the procedure simpler and effective. Cannulation of a right common carotid artery, although do not constitute a first option has been used with success, when other sites of peripheral arterial cannulation are difficult or contraindicated.

RESUMO

As reoperações representam um desafio às equipes cirúrgica e de perfusão, devido à necessidade de reutilizar vasos previamente canulizados para a circulação extracorpórea. As aderências da aorta ascendente e da parede anterior do ventrículo direito à parede posterior do esterno, com frequência constituem dificuldades adicionais que podem ser contornadas mediante o emprego das canulações periféricas para estabelecer a circulação extracorpórea antes da abertura do tórax. Essa conduta evita hemorragias severas e torna o procedimento cirúrgico mais simples. A canulação da artéria carótida, embora não seja a primeira opção, tem sido usada com sucesso, quando a canulação das demais artérias periféricas pode ser difícil ou contra-indicados.

Rev Latinoamer Tecnol Extracorp XIV,4,2007

Os pacientes submetidos à operações com circulação extracorpórea e que, eventualmente, necessitam reoperações em que há, também, a necessidade de utilizar a circulação extracorpórea, com grande frequência, representam um desafio à equipe cirúrgica. As principais dificuldades referem-se à via de acesso, as dissecações e a canulação. O presente caso constitui um bom exemplo dessas dificuldades.

Um paciente do sexo masculino, com 55 anos de idade foi submetido à substituição da aorta ascendente e valvuloplastia aórtica, em caráter de emergência, para tratamento de dissecação aórtica aguda, do tipo A da classificação de Stanford. A recuperação inicial do paciente foi excelente. O ecocardiograma pós-operatório revelou a existência de insuficiência aórtica residual de grau leve.

O acompanhamento do paciente mediante a realização de ecocardiogramas seriados mostrou progressão contínua da insuficiência aórtica. Aos oito meses de pós-operatório, havia insuficiência aórtica importante e o “flap” da dissecação que se estendia até a artéria ilíaca comum esquerda continuava intacto e permitia pequeno fluxo no falso lú-

men.

Optou-se por avaliar mais detalhadamente o paciente, mediante um estudo hemodinâmico com cineangiografia. O cateterismo mostrou insuficiência aórtica severa, pressão sistólica na artéria pulmonar de 51 mmHg e comprometimento da função ventricular esquerda. O diagnóstico foi de deterioração gradual da plastia da válvula aórtica. Foi indicada a substituição da válvula aórtica por uma prótese.

As diversas opções para a canulação do paciente foram discutidas antes da cirurgia. Em virtude da esternotomia prévia e da grande proximidade demonstrada pelos exames radiológicos e angiográficos, entre a aorta ascendente e a parede posterior do esterno, optou-se pela canulação extra-torácica, para realizar a re-esternotomia com o paciente em circulação extracorpórea.

Durante a primeira operação a dissecação e o isolamento da artéria axilar direita foram tentados. Contudo, o vaso pareceu inadequado para a canulação arterial da circulação extracorpórea. Naquela primeira operação, a circulação ex-

tracorpórea foi realizada mediante a canulação da artéria femoral comum direita. A artéria femoral comum esquerda, em virtude da presença do “flap” da dissecação aórtica anterior, deixou de ser uma alternativa viável. Diante dessas dificuldades, a equipe decidiu canular a artéria carótida comum direita para a infusão arterial da circulação extracorpórea. A canulação venosa foi realizada através da veia femoral esquerda.

A artéria carótida comum direita foi isolada, mediante uma incisão longitudinal paralela à borda medial do músculo esternocleidomastoideo, ao nível da cartilagem tiroide. Após todos os preparativos para a realização da re-esternotomia mediana, inclusive a incisão da pele, o paciente foi anticoagulado com doses de heparina suficientes para manter o TCA acima de 400 segundos. Um clamp curvo foi utilizado para expor a artéria carótida comum direita. Foi feita uma incisão longitudinal de aproximadamente 2 cm e um enxerto de Dacron foi suturado de forma término-lateral para que o fluxo de sangue pudesse ser di-

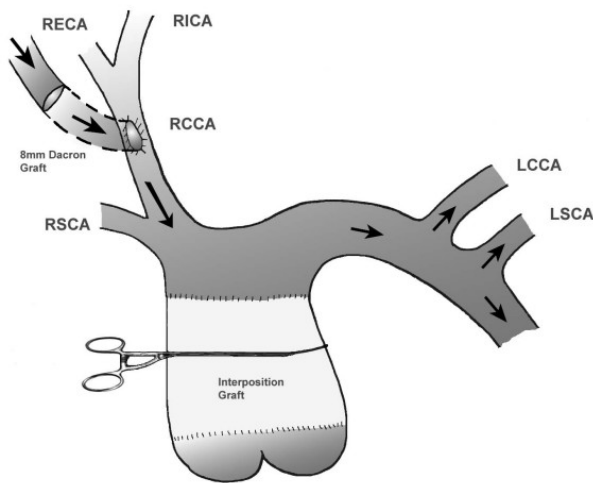


Figura 1. O desenho mostra o enxerto de dácron (8 mm) anastomosado em situação término-lateral à artéria carótida comum direita. O bisel força a maior parte do fluxo a caminhar em direção ao arco aórtico e evita o hiperfluxo cerebral.

rigido preferencialmente para o arco aórtico (figura 1). A cânula arterial foi conectada à outra extremidade do enxerto. Em seguida, a cânula venosa foi introduzida através da junção da veia safena interna esquerda com a veia femoral, usando-se a técnica de Seldinger. A perfusão foi iniciada com o cuidado adicional de monitorizar o crânio e a face do paciente para identificar qualquer evidência de formação de edema ou de petéquias. O paciente foi inicialmente resfriado até os 32°C e a monitorização não revelou nenhuma anormalidade. Prosseguiu-se o resfriamento até os 28°C. A esternotomia foi realizada e a válvula aórtica foi substituída por uma prótese mecânica. A cirurgia transcorreu sem qualquer anormalidade e a saída de perfu-

são não apresentou dificuldades. A incisão da artéria carótida foi fechada com sutura contínua. O estado hemodinâmico do paciente após a cirurgia foi adequado. Não houve necessidade de suporte circulatório farmacológico ou de outra natureza. O paciente teve alta hospitalar no sexto dia de pós-operatório, sem qualquer evidência de alterações neurológicas, cardíacas ou renais.

As reoperações constituem um desafio maior quando ocorre aderência do coração e da aorta à face interna do esterno. Para evitar a injúria dessas estruturas durante a abertura do esterno, costuma-se recorrer à canulação periférica [1]. Frequentemente os vasos femorais são utilizados com essa finalidade. Entretanto, nas dissecações aórticas a canulação femoral pode produzir perfusão inadequada das vísceras abdominais e embolias retrógradas [2,3]. Uma opção bastante favorável consiste na canulação da artéria axilar, que oferece as vantagens de perfundir o organismo no sentido anterógrado do fluxo, proporciona adequada perfusão visceral, evita as embolias retrógradas e possibilita o estabelecimento do fluxo cerebral anterógrado, quando se torna necessário realizar uma parada circulatória [2-7].

Quando a cirurgia da aorta torácica requer a canulação extra-torácica, a artéria carótida comum é uma das opções válidas, se as demais canulações podem constituir fatores de risco. A anastomose entre o enxerto de dácron e a artéria carótida deve ser construída em forma de bisel, para favorecer o direcionamento da maior parte do fluxo arterial para a aorta. Urbanski e colaboradores [8] publicaram uma série de 100 casos em que a artéria carótida foi canulada para a circulação extracorpórea em pacientes submetidos à cirurgia da aorta. O fluxo arterial foi adequado em todos os casos e em nenhum dos pacientes houve necessidade de alterar a canulação ou optar por outra via. Essa variante das técnicas de canulação requer do perfusionista um cuidado extra com o início da circulação extracorpórea. Esta deve ser iniciada muito lentamente para permitir a identificação de sinais capazes de indicar a ocorrência de hiperfluxo cerebral. Em circunstâncias ideais, a monitorização do fluxo sanguíneo cerebral com Doppler pode ser o melhor recurso a ser utilizado.

REFERÊNCIAS

1. Michenfelder JD, Uihlein A, Maccarty CS, Terry HR Jr.: Proufound hypothermia and total circulatory arrest in neurosurgery: methods, results and physiologic effects. *Acta Neurichir (Wien)*, 20 suppl 13-159, 1964.
2. Sabik JF, Lytle BW, McCarthy PM: Axillary artery: an alternative site of arterial cannulation for patients with extensive aortic and peripheral vascular disease. *L Thorac Cardiovas Surg*, 109, 885-90'discussion 890-1, 1995.
3. Gillion AM, Sabik JF, Lytle BW, Cosgrove DM:

Auxilliary artery cannulation. *J Thorac Cardiovasc Surg*, 118,1153, 1999.

4. Numata S, Ogino H, Sasaki , Hanafusa Y, Hirata M, Ando M, Kitamura S. Total aortic arch replacement using antegrade selective cerebral perfusion with right axillary artery perfusion. *Eur J Cardiothorac Surg*, 23,771-5, discussion 775, 2003.

5. Svensson LG, Husain A, Penney DL, Swanson RA, Margolis DS, Kimel WA, Nadolny E, Shahian DM. A prospective randomized study of neurocognitive function and s-100 protein after antegrade or retrograde brain perfusion with hupothermic arrest for aortic surgery (see comments). *J Thoracic Cardiovascular Surgery*, 119, 163-167, 2000.

6. Neri E, Masseti M, Barabesi L, Pula G, Tassi R, Toscano T, Tucci E, Benvenuti A, Capannini G, Miraldi F, Sassi C. Extrathoracic Cannulation of the left common carotid artery in thoracic aorta operations through a left thoracotomy: preliminary esperience in 26 patients. *J Thorac Cardiovasc Surg*, 123, 901-910,2002.

7. Banbury MK, Cosgrove DM 3rd: Arterial cannulation of the innominate artery. *Ann Thor Surg* 69,957, 2000.

Urbanski PP, Lenos A, Lindemann Y, Weigang E, et al. Carotid artery cannulation in aortic surgery. *J Thorac Cardiovasc Surg* 132:1398-1403,2006.